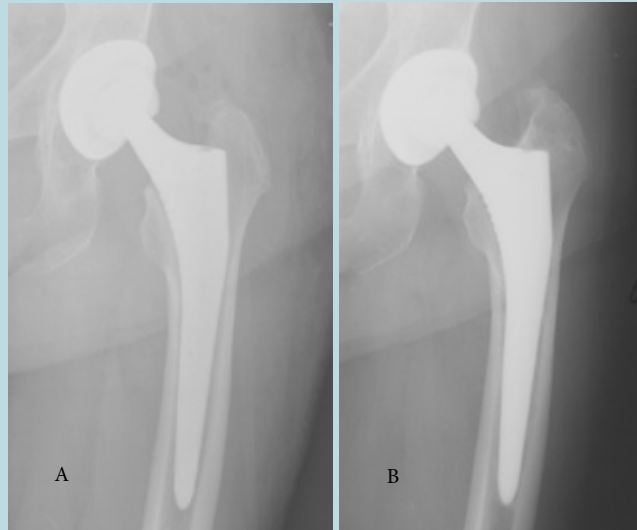
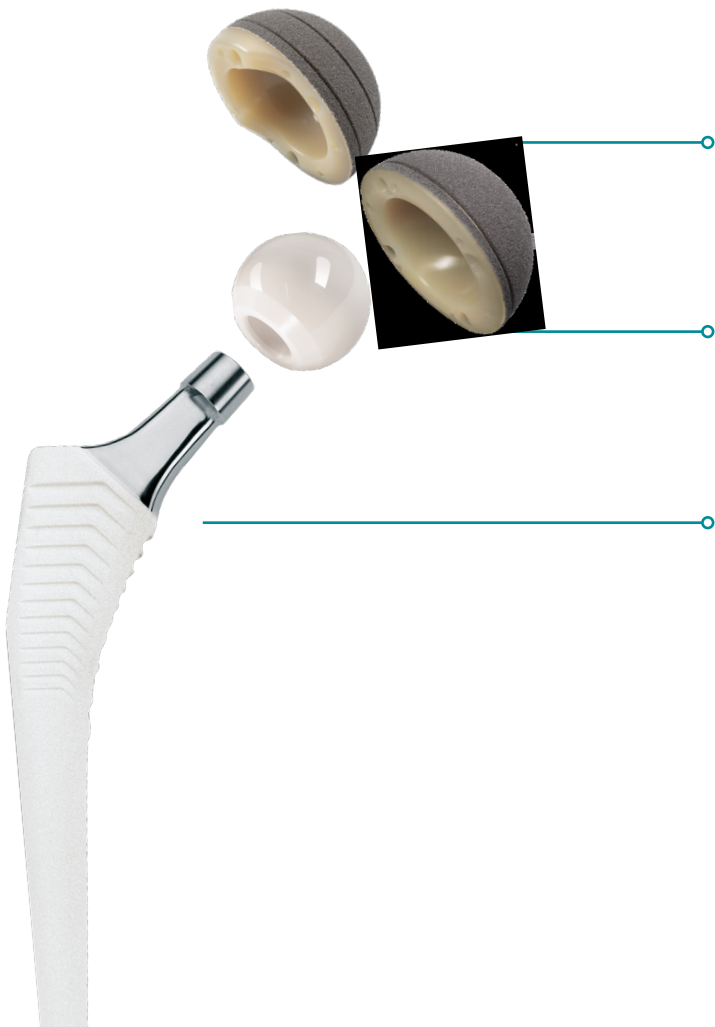

Em registro



Exemplo de radiografias de uma paciente de 77 anos, (A) no pós-operatório; e (B) em 5 anos; (O nível de subsidência foi de 5,5 mm em 2 anos).



RM Pressfit Vitaminado

Componente acetabular não cimentado com design monobloco com ou sem rebordo feito de polietileno altamente reticulado estabilizado com vitamina E.

Cabeça de Cerâmica

Cabeça femoral que se move com muita facilidade e baixo atrito no copo acetabular devido à sua superfície altamente polida.

Twinsys

Haste reta não cimentada feita de titânio, revestido com hidroxiapatita para permitir crescimento ósseo na prótese e ancoragem no osso